

# Colocación de una sonda nasogástrica

## INTRODUCCION

La colocación de una sonda de aspiración nasogástrica, tanto desde el punto de vista diagnóstico (MAO-BAO) como desde el terapéutico (tratamiento de las hemorragias del tracto gastrointestinal alto, vómitos severos, etc.) y preventivo (dilatación gástrica posoperatoria y aspiración de secreciones en el posoperatorio inmediato) es uno de los procedimientos de uso más frecuente en la práctica diaria. Todo médico debe conocerse su técnica de realización, que queda perfectamente descrita en nuestras ilustraciones.

## INDICACIONES

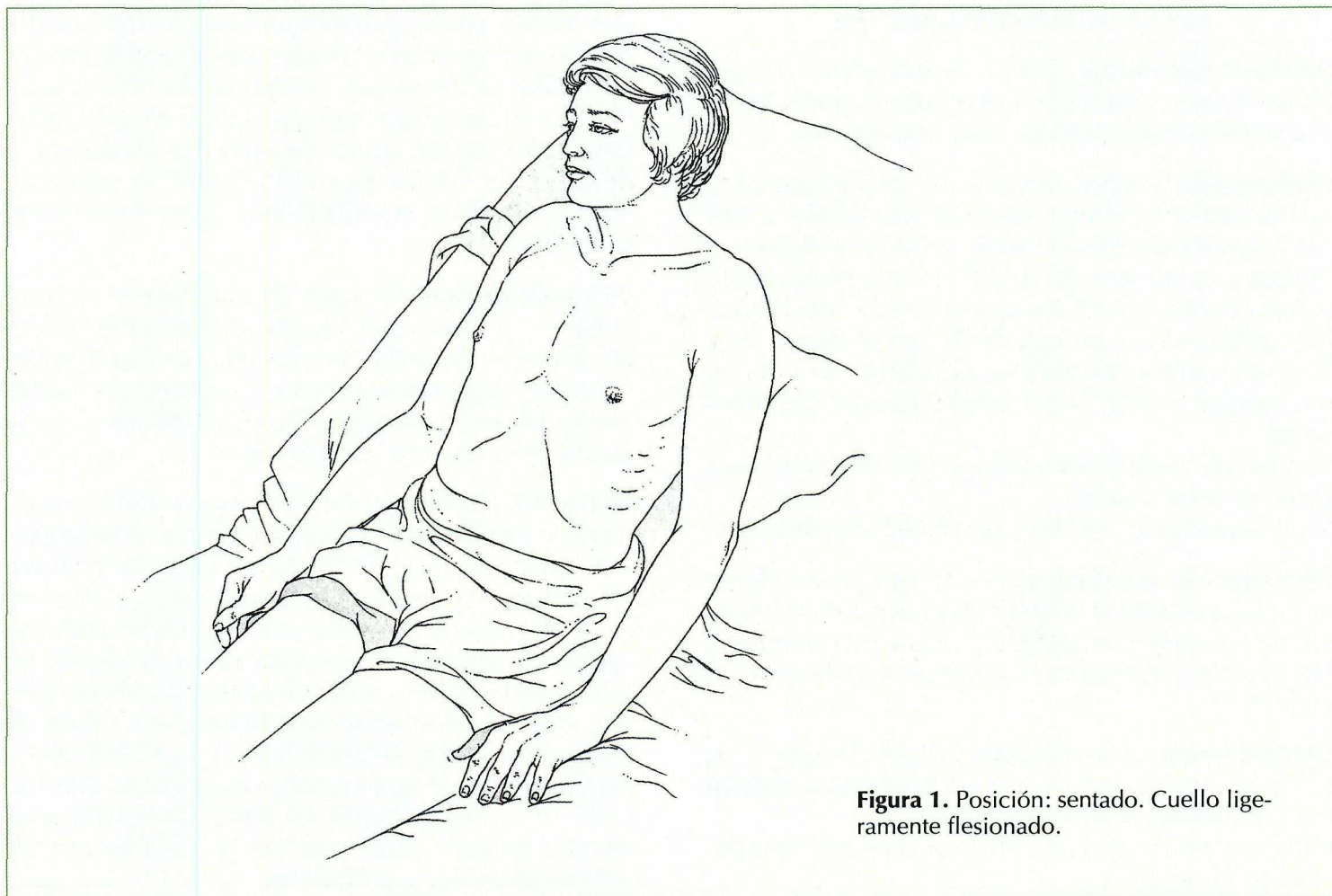
Aspiración de secreciones gastroduodenales en caso de paresia gástrica, íleo, etc.

Alimentación enteral o lavados gástricos.

Estudio y/o eliminación del contenido gástrico (tóxicos, etc.)

Prevención de broncoaspiración en enfermos con bajo nivel de conciencia o problemas de deglución.

Diagnóstico y seguimiento de la hemorragia digestiva alta.



**Figura 1.** Posición: sentado. Cuello ligeramente flexionado.



## CONTRAINDICACIONES

Precaución en enfermos con carices esofágicas.

## EQUIPO NECESARIO

### Preparación de la sonda.

Lubricante soluble en agua.

Sonda nasogástrica o nasoduodenal.

Para aspiración: aparato de aspiración intermitente.

Para alimentación solamente: sonda suave de poco calibre o catéter-36 F.

Bolsa colectora.

### Colocación de la sonda.

Batea.

Vaso de agua con paja.

Cubeta de hielo machacado.

Jeringa de 50 ml con punta adaptable a la sonda.

### Fijación de la sonda.

Espadrapo de 3 cm.

### Posición (figura 1).

Sentado.

Cuello ligeramente flexionado.

## TECNICA

### 1. Calcular la longitud de la sonda (fig. 2).

Para ello se coloca la sonda nasogástrica por fuera, dándole la curvatura aproximada de su recorrido por nariz, faringe, esófago y estómago. Para un adulto, la longitud habitual es de 50 cm.

### 2. Preparar la sonda para la inserción.

Curvar ligeramente el extremo distal.

Lubricar los 15 cm distales.

### 3. Introducir la sonda a través de la nariz hacia la faringe.

Utilizar la fosa nasal más permeable (fig. 3).

Poner directamente dentro de la fosa nasal una pequeña cantidad de lubricante.

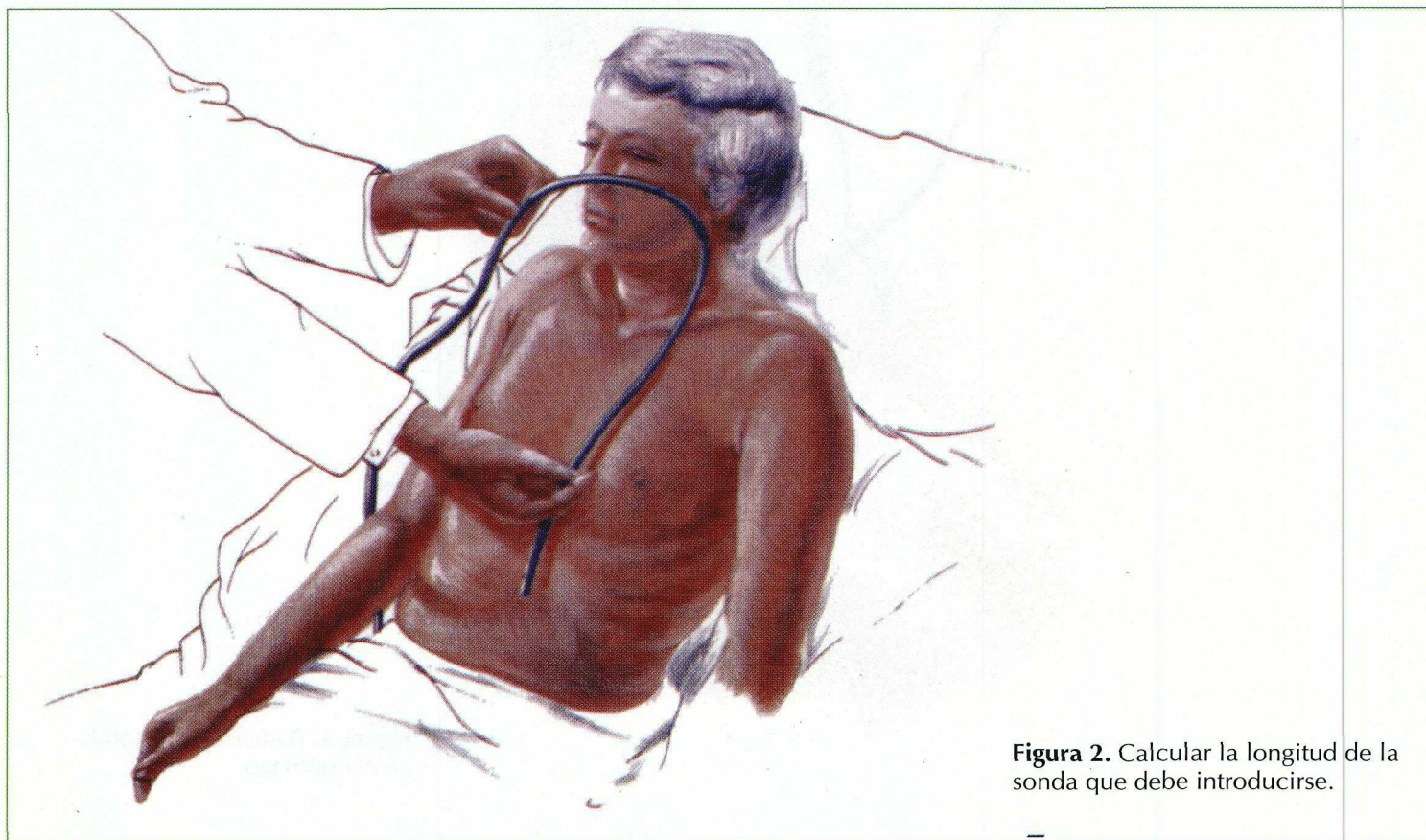
Introducir la sonda horizontalmente, para evitar que tropiece con los cornetes.

### 4. Empujar la sonda hacia el esófago mientras el paciente traga.

Simultáneamente, instilar agua por la sonda.

Permitir que el paciente beba agua con la paja.

A veces es conveniente que el paciente se llene la boca con agua, teniendo ésta hasta el momento en que se le ordene tragarla. La orden debe coincidir con las maniobras de presión para que la sonda atraviese la rinofaringe.



**Figura 2.** Calcular la longitud de la sonda que debe introducirse.



**5. Posición de la sonda en el estómago (fig. 4).**

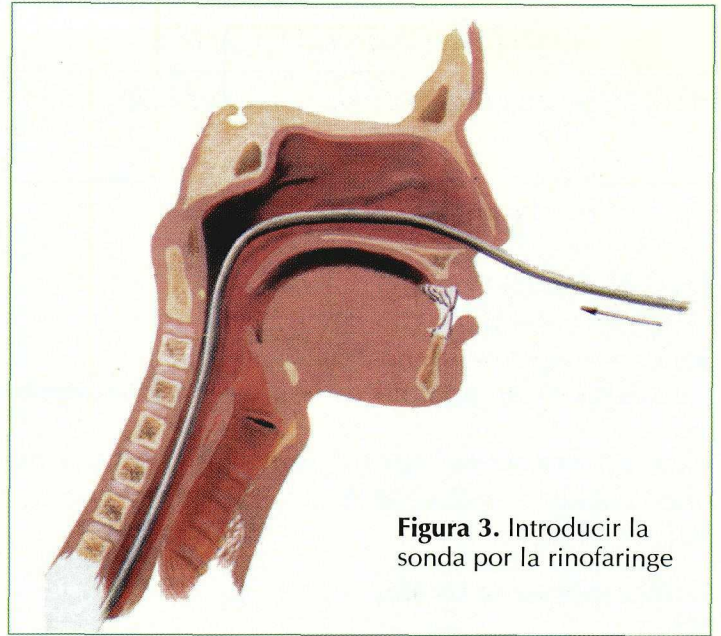
Introducir hasta la longitud marcada.

Auscultar sobre el estómago mientras se inyectan 50 cc de aire por la sonda, para asegurarse de la posición intragástrica por el sonido de borboteo característico.

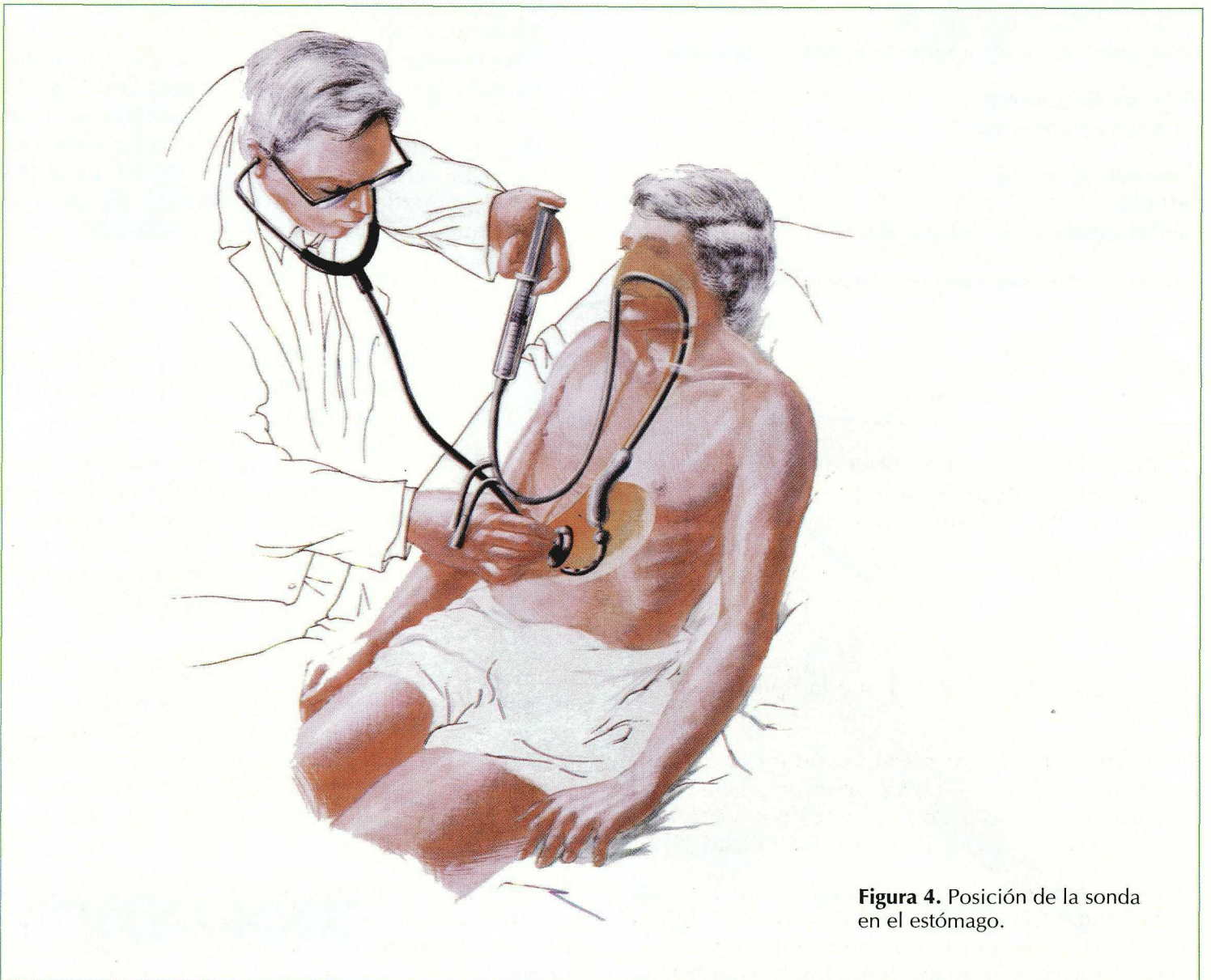
Aspirar el contenido gástrico una vez confirmada la posición.

**6. Sujetar la sonda a la nariz con un esparadrapo (fig. 5).**

De no conseguirse su colocación de esta manera puede recurrirse su colocación ayudados de un laringoscopio y unas pinzas de Magill.



**Figura 3.** Introducir la sonda por la rinofaringe



**Figura 4.** Posición de la sonda en el estómago.



**Tabla I**  
**Técnica de sondaje nasogástrico**

1. Calcular la longitud de la sonda.
2. Preparar la sonda para su inserción.
3. Introducir la sonda a través de la nariz hacia la faringe.
4. Empujar la sonda hacia el esófago mientras el paciente traga.
5. Posición de la sonda en el estómago.
6. Sujetar la sonda a la nariz con esparadrapo.

---

**OTROS PROCEDIMIENTOS ALTERNATIVOS**

---

**Endurecimiento de sondas blandas.**

Para evitar que la sonda haga bucles dentro de la faringe, endurecerla enfriándola con hielo.

**Pasar la sonda mediante un mandril o tutor.** Si la sonda es muy flexible o fina, introducir en la misma un mandril o tutor semirrígido, que facilitará el paso al estómago. Quitar el tutor después de haber comprobado que la posición es correcta.

---

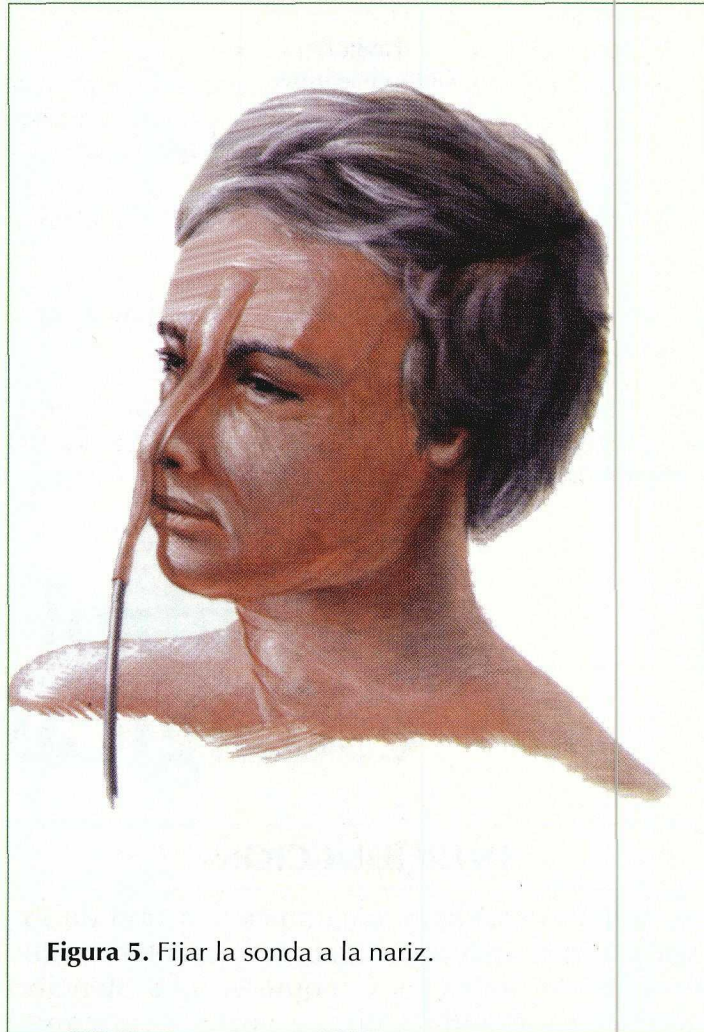
**COMPLICACIONES**

---

**Colocación en árbol traqueobronquial** con el consiguiente riesgo de iniciar alimentación en bronquio. Esta circunstancia se puede dar en pacientes deprimidos con reflejo de tos disminuido. Para prevenirlo podemos retirar la sonda, girarla 180° y volverla a insertar, mantener flexionado el cuello del paciente y cuando sea posible, conseguir que el paciente trague durante la inserción ya que ello da lugar a que la epiglotis cierre la laringe.

**Broncoaspiración.** Por disminución de la competencia del esfínter esofágico inferior. Disminuiremos este riesgo colocando al paciente sentado o semiincorporado y con la cabeza lateralizada.

**Epistaxis.** Laceración de las mucosas por introducir la sonda con demasiada fuerza o por lubricación inadecuada, por lo que deberemos insertar la sonda siguiendo un plano horizontal, examinar la



**Figura 5.** Fijar la sonda a la nariz.

fosa nasal para comprobar que la permeabilidad es adecuada antes de la inserción, e introducir la sonda con mucho cuidado y bien lubricada.

**Erosión esofágica.** Por presión prolongada sobre la pared esofágica, ejercida por un tubo rígido o por reflujo gastroesofágico causado por la sonda al atravesar el esfínter esofágico inferior. Por ello, se debe retirar la sonda tan pronto como sea posible o si se prevé una larga utilización, emplear una sonda más blanda.

**Hemorragia gástrica.** Succión excesiva sobre la mucosa gástrica. Para prevenirlo podemos utilizar un aspirador intermitente para impedir una succión excesiva y el traumatismo de la mucosa y, despegar periódicamente la posible adherencia a la mucosa, moviendo ligeramente la sonda o inyectando agua.

**Erosión nasal.** Presión de la sonda sobre la aleta nasal, que evitaremos no sujetando el tubo con esparadrapo a demasiada tensión sobre dicha aleta nasal.

**Tabla II**  
**Complicaciones**

Intubación nasotraqueal.  
Broncoaspiración.  
Epistaxis.  
Erosión esofágica.  
Hemorragia gástrica.  
Erosión nasal.  
Otitis media.  
Arcadas incoercibles.

**Otitis media.** Por edema en la salida de la trompa de Eustaquio por traumatismo producido por la sonda nasogástrica. Para prevenir esta complicación deberemos retirar la sonda tan pronto como sea posible y/o pulverizar descongestionantes tópicos dentro de la fosa nasal como tratamiento.

**Arcadas incoercibles.** Producidas por aumento del reflejo faríngeo (arcadas) o en pacientes emocionalmente lábiles. Para evitarlo debemos explicar el procedimiento al paciente, no hablar de náuseas o vómitos y recomendar respiración profunda por la boca después de la implantación de la sonda.